

# MESSAGE D'ESPOIR : UNE AVANCÉE THÉRAPEUTIQUE EN ÉVALUATION À L'HÔPITAL BICHAT

## La Thrombolyse Intra-Artérielle

**15 MAI 2007**  
**12H00**

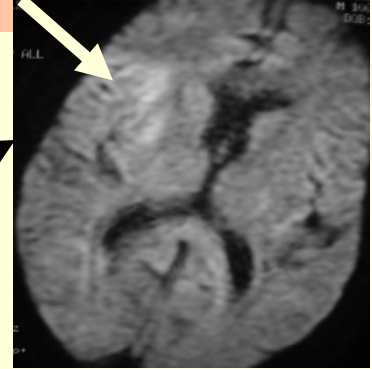
UN HOMME DE 65 ANS EST SONDAIN ATTEINT D'UNE PARALYSIE COMPLÈTE DE LA JAMBE, DU BRAS ET DE LA FACE DU CÔTÉ GAUCHE

**12H55**

ARRIVÉE À BICHAT  
LA PARALYSIE EST MASSIVE !

**12H58**

LA RADIO DU CERVEAU MONTRE DÉJÀ UNE LÉSION DU CERVEAU, À PEINE ÉBAUCHÉE, MAIS SI RIEN N'EST FAIT, CETTE PARTIE DU CERVEAU SERA DÉTRUITE

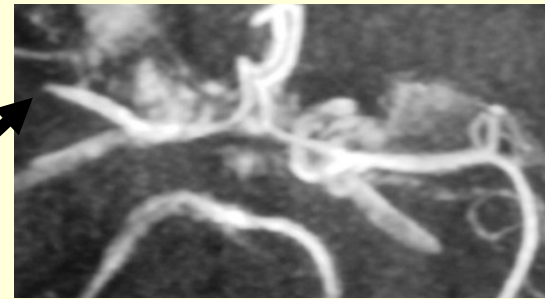


**13H15**

L'ARTÈRE DU CERVEAU EST COMPLÈTEMENT BOUCHÉE

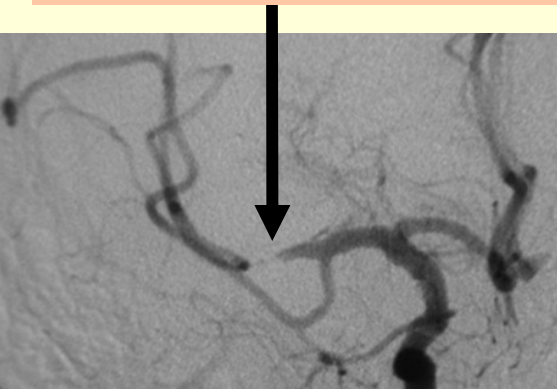**13H18**

UNE SOLUTION: IL FAUT LA DÉBOUCHER SANS TARDER. AUSSI UNE PERFUSION D'ACTILYSE® (SORTE DE DESTOP) EST DÉBUTÉE, DANS UNE VEINE DU BRAS. PENDANT CE TEMPS, LE PATIENT EST EMMENÉ EN SALLE D'INTERVENTION POUR NAVIGATION DANS LES ARTÈRES.



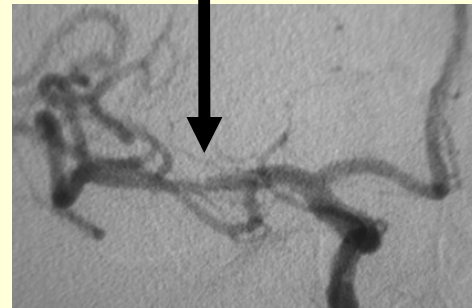
**13H43**

LA PARALYSIE EST TOUJOURS MASSIVE !  
LA RADIOGRAPHIE DES ARTÈRES DU CERVEAU, APRES CATHÉTÉRISME DE L'ARTÈRE CAROTIDE, MONTRE QUE L'ARTÈRE EST TOUJOURS BOUCHÉE



**14H10**

PAR L'INTÉRIEUR DES ARTÈRES DU CERVEAU ON INJECTE L'ACTILYSE DIRECTEMENT DANS LE CAILLOT L'ARTÈRE SE DÉBOUCHE ENFIN... LA PARALYSIE DISPARAIT



**FIN D'APRÈS MIDI: LA GUÉRISON EST COMPLÈTE**

**GARDEZ ESPOIR : LA RECHERCHE SUR LE TRAITEMENT DE L'ATTAQUE CÉRÉBRALE AVANCE AIDEZ NOUS À COMBATTRE ET À GUÉRIR LES PATIENTS ATTEINTS D'ATTAQUE CÉRÉBRALE**